

euromed

DAS EUROPÄISCH-MEDIZINISCHE MAGAZIN

SONDERDRUCK AUS HEFT 5/1982

ELMAR PERWEIN

Diagnostik und Therapie bei Ulcus cururis


Wenn bei einem Patienten im Unterschenkelbereich ein Ulcus festgestellt wird, so sind mannigfaltige differentialdiagnostische Überlegungen anzustellen. Ganz verschiedene Krankheiten können die Ursache sein.

In den allermeisten Fällen deutet ein Unterschenkelgeschwür auf eine Störung der Durchblutung hin. 90 Prozent aller Unterschenkelgeschwüre entstehen als Folge venöser Stauung. Die arterielle Zirkulation wird dann ebenfalls sekundär betroffen. Postthrombotische Geschwürbildung ist häufig, weil eine besonders starke venöse Rückstauung vorliegt.

Ein typisches Krankheitsbild zeigt die Abb. 1. Charakteristisch sind Varikosis, Venektasien, Besenreiser, Purpura jaune d'ocre, Atrophie blanche, Dermatosklerose und Stauungsdermatitis. Bei der Purpura jaune d'ocre handelt es sich um Hämosiderinablagerungen, die durch venöse Stase bedingt sind. Häufig besteht Schuppung in unterschiedlicher Ausprägung. Ausgelöst wird die venöse Stauung bei Bindegewebschwäche durch Insuffizienz von

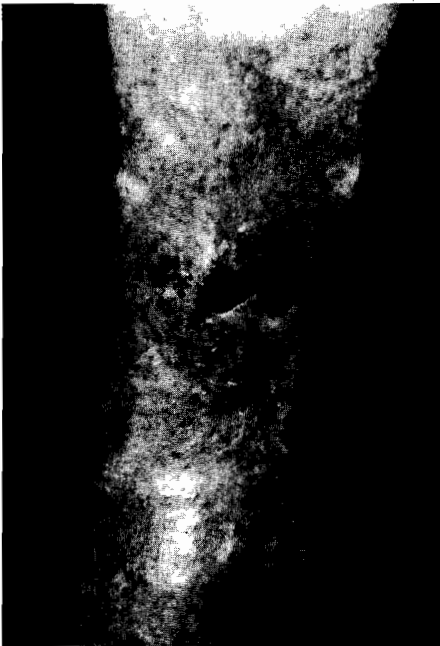

Abb. 1: Charakteristisches Ulcus cruris mit Varikosis, Venektasien, Purpura jaune d'ocre, Atrophie blanche, Dermatosklerose und Stauungsdermatitis



Sehr gute Therapieerfolge

Perweil

Venenklappen (Primäre Varikosis) oder durch Entzündung und Thrombosierung der tiefen Venen.

Gefährdet sind besonders adipöse Patienten intraoperativ sowie Schwangere und Gebärende infolge Blutstase mit Gerinnungsbeschleunigung.

Die typische Lokalisation ist am tiefsten Punkt von Venen mit insuffizienten Mündungskappen, also in den beiden Retromalleolarbereichen oder im Bereich insuffizienter Perforansvenen. Besonders die Cockett-, Boyd- und Dodd-Gruppen kommen in Frage. Der mediale Knöchelbereich als Kombination des tiefsten Punktes, der durch die V. saphena magna drainiert wird, mit häufig insuffizienten Cockettvenen stellt die häufigste Lokalisation venös bedingter Ulzera dar. Bei Morbus Klinefelter können venös bedingte Ulzera schon in jungendlichem Alter auftreten.

Je nach Krankengut entstehen zirka zwei bis neun Prozent der Ulzera auf der Basis rein arterieller Durchblutungsstörungen. Sie liegen nicht an den für venöse Genese typischen Stellen, und es fehlen die Zeichen der venösen Insuffizienz (Abb. 2). Die Diagnose wird gesichert durch Überprüfung der Pulse mit Palpation und Dopplersono-

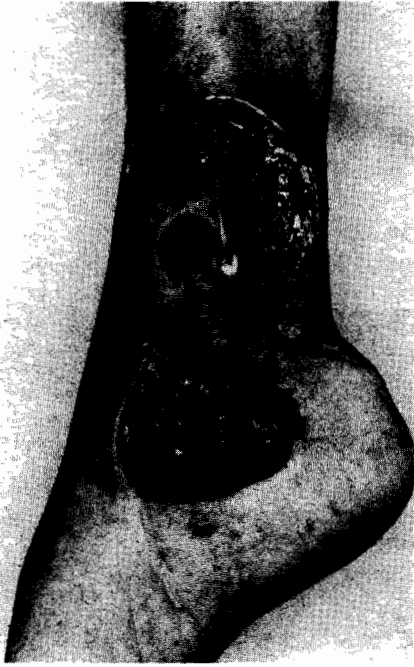

Abb. 2: Ulcus cruris auf dem Boden einer arteriellen Verschußkrankheit

gramm, Oszillographie, gegebenenfalls durch Angiographie sowie durch die anamnestische Angabe von Claudicatio-Beschwerden.

Eine arterielle Durchblutungsstörung, kombiniert mit Polyneuropathie, findet sich bei Diabetikern häufig: Die Ulzera entwickeln sich in Form des Malum perforans an Druckstellen (plantar oder über dem Großzehengrundgelenk), hauptsächlich bedingt durch trophische Störungen bei Ausfall der sensiblen Innervation oder bei diabetischer Mikroangiopathie an Akren als Gewebnekrose. Diabetische Makroangiopathie verursacht Ulzera wie eine arterielle Verschußkrankheit. Typischer Ultraschall-dopplerbefund bei Diabetes mellitus ist die Mediasklerose der Arterien, bei der auch unter hohem Druck der angelegten Blutdruckmanschette noch systolische Geräusche im Doppler zu hören sind, was die mangelnde Elastizität und Komprimierbarkeit der Arterien anzeigt. Bei der Entwicklung der Polyneuropathie spielen oft auch chronische alkoholtoxische Einflüsse eine Rolle.

Bei Diabetikern, aber auch bei stoffwechselgesunden Patienten können sich prätibial gelb-bräunliche, oval oder polyzyklisch bis irregulär geformte Plaques mit zentraler Atrophie oder Sklerose entwickeln, die auch ulzerieren können, die sogenannte Necrobiosis lipoidica diabetorum. Diese Erkrankung darf nicht mit den bräunlichen Herden der Purpura jaune d'ocre verwechselt werden.

Kratzeffekte oder Traumata als Ulkusursache sind im allgemeinen prima vista erkennbar, schwieriger kann manchmal die Diagnose von artefiziell hervorgerufenen Ulzera zu stellen sein.

Der Befund schmierig belegter, ovaler bis kreisrunder, scharf begrenzter und wie ausgestanzt wirkender Ulzera ist klinisch beweisend für die infektionsbedingten Ekthymata. Sie werden hervorgerufen durch Strepto- und Staphylokokkeninfektion und entwickeln sich aus einer anfänglichen Eiterblase sehr rasch zum Ulkus. Eine weitere Pyodermie kann zur Ulkuserstehung führen, das Erysipel. Bei schwerem Verlauf können hämorrhagische Blasen auftreten, die nach Eröffnung als Ulzera imponieren. Bei phlegmonöser Ausbreitung sind weitreichende Nekrosen

Nicht übersehen werden darf ein spinzelluläres Karzinom, das sich nach Vorschädigungen, z. B. auf Verbrennungsnarben, nach Röntgenbestrahlung oder nach langdauerndem Kontakt mit Kanzerogenen (z. B. Teer bei Straßenarbeitern), auch am Unterschenkel entwickeln und als Ulkus imponieren kann. Bei ausgesprochen chronischem Verlauf mit konstanter Größenzunahme und Therapierestistenz kann ein wallartiger Ulkusrand hinweisend sein. Dann sollte wegen der Bedeutung der Diagnose nicht mit einer Probeexzision aus dem Randwall gezögert werden.

Typisches Aussehen haben Ulzera, die auf dem Boden einer Vasculitis allergica entstehen. Sie sind oft polyzyklisch begrenzt und besitzen einen hochroten, livide getönten Rand, oft mit hämor-

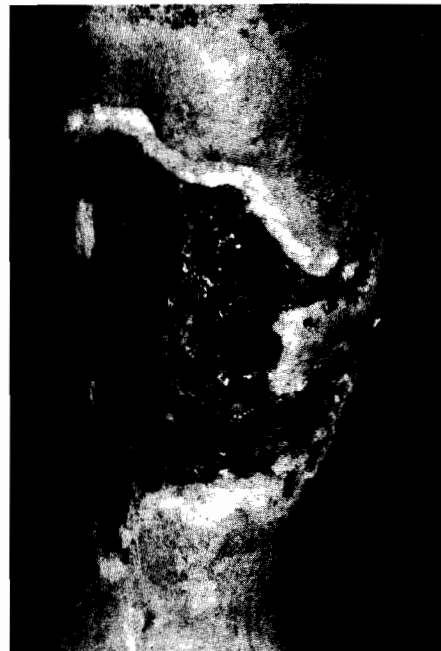

Abb. 3: Ulcus cruris nach Vorbehandlung vor Transplantation

möglich. Umgekehrt sind Erysipela auch eine typische Komplikation vorbestehender Ulcera cruris, da diese eine Eintrittspforte für Streptokokken darstellen.

Auch blasenbildende Hauterkrankungen können zur Ulzeration führen. Bei bullösem Pemphigoid wie auch bei Pemphigus vulgaris entstehen nach Eröffnung der Blasen schlecht heilende Erosionen und Ulzerationen. Da am übrigen Integument meist Blasen erkennbar sind und sich bei tangential mechanischem Druck die Haut abschieben läßt (Nikolski-Phänomen), ist die Vermutungsdiagnose einer blasenbildenden Hauterkrankung im allgemeinen leicht zu stellen.

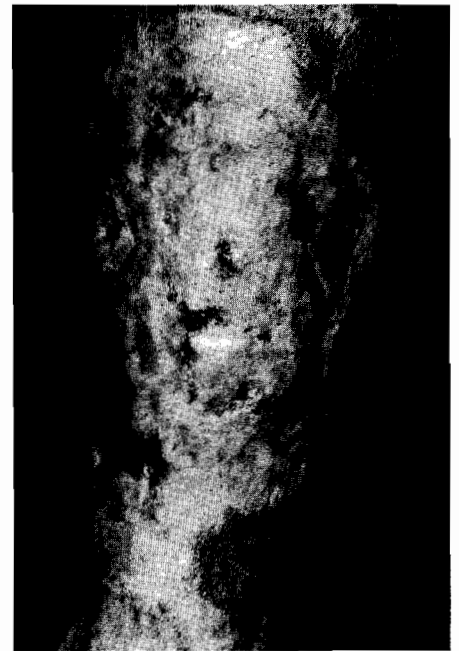

Abb. 4: Ulcus cruris nach Transplantation

rhagischer Note und mit flottierenden, in das Ulkus überhängenden Säumen. Auch eine Vasculitis allergica kann chronisch verlaufen. Suche nach Fremdeiweiß (Fokus? Tumor?) ist geboten.

Therapie: auf Kontaktallergie achten!

Bei der Besprechung der Behandlung steht an erster Stelle die Beachtung der Kontaktallergie gegenüber Lokaltherapeutika, von der über die Hälfte der Patienten mit Stauungsdermatitis betroffen ist. Bei der allergischen Kontaktdermatitis besteht eine stärkere Rötung mit Vesikeln, Papeln und Papulo-

vesikeln, nässenden Erosionen, Sero- und Schuppenkrusten. Die Tabelle zeigt die häufigsten Allergene im Unterschenkelbereich. Zahlreiche der zur Verwendung kommenden Lokalthera-
peutika besitzen eine allergene Potenz. Gefährlich sind besonders Perubalsam (z. B. in »Schwarzsalbe«), Lokalanästhetika, lokale Antibiotika sowie Salbengrundlagen und -konservierungsmittel (Wollwachsalkohole, Eucerin, Parabene, Cetylstearylalkohole). Zunehmend an Bedeutung gewinnt in letzter Zeit Formaldehyd, das als Konservierungsmittel in vielen Creme-Salben-Präparationen enthalten ist. Bei Verwendung von Gummibinden zur elastischen Wickelung der Unterschenkel kommen auch Gummiinhaltsstoffe in Frage.

Tabelle: Rangordnung der Allergene bei Dermatitis im Unterschenkelbereich

Positive Reaktion in Prozent	
Perubalsam	21,7
Caine-mix	20,3
Wollwachsalkohole	20
Ethoform	19,5
Eucerin	15,7
Neomycin	14,3
p-Phenylendiamin	11,8
Parabene	11,0
Matenid	5,6
Gentamycin	5,6
Chinoforn	5,4
Colophonium	5,2
Zwischen 2 und 5 Prozent	
Kaliumdichromat	Formaldehyd
Nikotinsulfat	Cobaltchlorid
Thiuram-mix	PPD-mix

Nach H.-J. Bandmann und M. Agathos in *New Trends in Allergy*, 1981, Springer-Verlag, Berlin, Heidelberg, New York.

Erforderlich ist also die Verwendung von Lokalthera-
peutika mit möglichst geringer Allergenpotenz. Da Patienten mit Ulcus cruris oft über viele Jahre lokal therapiert werden und dementsprechend häufig eine Kontaktallergie besteht, oft gegenüber den verschiedensten Substanzgruppen, ist vor Therapieeinleitung die Beachtung etwa vorhandener Allergiepässe, ansonsten die Durchführung von Epicutantestungen erforderlich. In unserer Abteilung wird dazu ein Testblock der ICDRG (International Contact Dermatitis Research Group) verwendet, ergänzt durch weitere Substanzen, die sich bei uns als relevant erwiesen haben. Dieser Testblock wird laufend dem sich ändernden Allergenspektrum angepaßt.

Durch Aufpfropfung einer allergischen Kontaktdermatitis auf eine Stauungsdermatitis mit Ulcus cruris kann es sehr schnell zur Verschlechterung des Befundes und Vergrößerung des Ulkus kommen. Auch Zugabe von Kortikoiden kann eine solche Reaktion nicht verhindern, es sind sogar Allergien gegenüber Kortikoiden beschrieben. Kortisonkombinationspräparate haben nur in ganz speziellen Fällen eine therapeutische Berechtigung.

Weitere Zusätze, die therapeutisch unnötig sind, etwa Antimykotika, können ebenfalls eine Kontaktallergie auslösen. Aufgrund der langen Erkrankungsdauer bei venös bedingten Ulcera cruris und aufgrund der im allgemeinen bestehenden Stauungsdermatitis kann sich eine Sensibilisierung mit viel höherer Wahrscheinlichkeit entwickeln, als etwa bei anderem Krankengut. Der Chirurg, der eine Schnittverletzung mit Perubalsam behandelt, wird selten die Entwicklung einer Allergie beobachten aufgrund der kurzen Behandlungszeit, des Fehlens einer vorbestehenden Dermatitis im Wundbereich und der meist mangelnden Nachbeobachtung (sprich epikutanen Nachtstung). Werden Patienten mit Ulcus cruris mit einem solchen Allergen behandelt, erfolgt die Entwicklung einer Kontaktallergie mit weitaus höherer Wahrscheinlichkeit.

Behandlung venös bedingter Ulzera

Da von den Ulcera cruris die venös bedingten den größten Anteil stellen, soll ihre Therapie besonders besprochen werden.

Nach Festschreibung etwa schon bestehender Allergien kann die spezielle

Behandlung einsetzen, bis dahin können Präparate, welche bisher vertragen wurden, weiter verwendet werden. Behandlung ist zu Beginn auch mit Präparaten möglich, die erfahrungsgemäß kaum Allergien auslösen (vergleiche Tabelle!).

Anfangs können feuchte Umschläge unter Zusatz desinfizierender Substanzen (Kaliumpermanganat, Chinosol, Chloramin) sehr hilfreich sein. Dann steht neben der mechanischen Reinigung der Ulzera durch tägliche Fußbäder, ebenfalls unter Zusatz desinfizierender Substanzen, die antibiotische desinfizierende Therapie an, möglichst nach Resistenztest, sonst nach Verdacht. Pilzbefall auf dem Ulkus stellt keine ernste Komplikation dar und verschwindet bei entsprechender Lokalbehandlung. Farbstoffe wie Pyoctanin in zirka 0,5prozentiger Konzentration sind sehr wertvoll.

Es folgt dann die intensive Reinigung der Ulzera durch enzymatisch wirksame Präparate. Wenn die Ulzera keimfrei, sauber und reizlos sind, besteht die Möglichkeit der Hauttransplantation oder der weiteren konservativen Behandlung.

Zum Transplantieren wird im allgemeinen autologe Spalthaut verwendet, die mit dem Dermatome vom Oberschenkel entnommen werden kann. Die Deckung des Ulkus ist schmerzlos. Narkose bietet als Vorteil die Möglichkeit einer weiteren Reinigung und gegebenenfalls Planierung des Untergrundes. Bei größeren Ulzera empfiehlt sich die meshgraft-Technik, bei der das Entnahmematerial in Netze geschnitten wird und dadurch im Größenverhältnis 1:1,5 bis 1:6 aufgespannt werden kann. Auch große Defekte lassen sich dann mit relativ wenig Material decken.

Auf gut vorbereitetem Ulkusgrund heilen die Spalthauttransplantate im allgemeinen problemlos ein. (Abb. 3 und 4).

Bei der konservativen Behandlung folgt als letzte Therapiestufe die Granulationsanregung, z. B. mit Granugenpaste oder Seesand. Bei überschießender Granulation wird mit Silbernitrat geätzt oder auch kurzfristig mit hochgestellten Kortikoiden behandelt.

Bei allen venös bedingten Ulzera muß fortlaufend mit elastischen Binden gewickelt werden. Zur Verwendung kommen Kurzzugbinden ohne Gummizug, z. B. Rosidal kräftig. Nach Ulkusabheilung und nach Beseitigung jeglicher ödematöser Schwellung können dann Kompressionsstrümpfe verordnet werden. Zur Verbesserung des venösen Rückstromes ist häufig ein operativer Eingriff oder Varizenverödung ange-

zeigt, sofern die Voraussetzungen dafür gegeben sind.

Als begleitende Maßnahme ist die Erkennung und Behandlung interner Faktoren wichtig. Eine Rechtsherzinsuffizienz mit Unterschenkelödemen kann eine venöse Stauung verstärken, Adipositas und Diabetes mellitus die Stoffwechsellage und damit die Heilungschancen verschlechtern. Eine sorgfältige Stoffwechseleinstellung ist daher geboten, wie auch adäquate Therapie einer Herzinsuffizienz. Gegebenenfalls ist die Implantation eines Herzschrittmachers erforderlich. Unter Umständen muß, besonders bei nicht ausreichender Bewegung bettlägeriger Patienten, antikoaguliert werden, um erneute Thrombosierung und eventuell Embolien zu vermeiden.

Da Bewegungsmangel aber auch als eine der Ursachen für gestörten venösen Rückstrom gilt, sollen die Patienten möglichst viel mit gewickelten Beinen laufen. Orthopädische Korrekturen durch Apparate, Einlagen, Gehhilfen oder auch Operationen können angezeigt sein.

Bei gezieltem diagnostischen und therapeutischen Vorgehen lassen sich in der Behandlung des Ulcus cruris ausgezeichnete Erfolge erzielen, die vom Patienten dann auch durch gute Mitarbeit honoriert werden.

Dr. med. Elmar Perwein, Dermatologische und Allergologische Abteilung des Städtischen Krankenhauses und akademischen Lehrkrankenhauses München-Schwabing, Kölner Platz 1, 8000 München 40.

Die Fotos stammen aus dem Archiv der Abteilung. Wir danken Frau Kleber für die fotografische Unterstützung.