



# Zinsser-Engman-Cole-Syndrom (Dyskeratosis congenita)\*

Elmar Perwein und Ulrich Speer

Dermatologische und Allergologische Abteilung (Chefarzt: Prof. Dr. H.-J. Bandmann),  
Städtisches Krankenhaus München Schwabing, Akademisches Lehrkrankenhaus der Ludwig Maximilians-Universität München

**Zusammenfassung.** Bei einem 41jährigen Patienten mit den typischen Hautveränderungen der Dyskeratosis congenita war eine starke Gewichtsabnahme innerhalb relativ kurzer Zeit aufgetreten. Eine intensive internistische Durchuntersuchung zeigte einige mit der dermatologischen Diagnose korrelierende Organveränderungen, jedoch fand sich bisher keine Neoplasie oder sonstige schwere innere Erkrankung.

**Schlüsselwörter:** Dyskeratosis congenita – Ektodermale Dysplasie – Chromosomenanomalie – Zinsser-Engman-Cole-Syndrom

**Summary.** A 41-year-old man with skin lesions typical of Dyskeratosis congenita had lost a great deal of weight in a relatively short time. Intensive examination of the internal organs indicated that some changes had taken place that were typical of the dermatological diagnosis, but so far clinical examination has not found a neoplasm or other severe internal diseases.

**Key words:** Dyskeratosis congenita – Ectodermal dysplasia – Chromosome anomaly – Zinsser-Engman-Cole syndrome

---

Das Zinsser-Engman-Cole-Syndrom kann sich an nahezu allen Organen des Menschen manifestieren. Bei der konsiliarischen dermatologischen Tätigkeit wurde ein Patient mit diesem Krankheitsbild auf einer internen Abteilung entdeckt, wo er wegen internistischer Fragestellungen aufgenommen worden war.

## Kasuistik

41jähriger, männlicher Patient, Türke, Beruf: Spüler in einer Kantine.

\* Auszugsweise vorgetragen im Rahmen der Sitzung der Münchener Dermatologischen Gesellschaft am 2.11.1983

## Familienanamnese

Keiner der Familienangehörigen leidet unter Hautveränderungen oder Nagelveränderungen.

## Eigenanamnese

Seit der frühen Kindheit entwickelten sich fleckige Hautveränderungen, seit dem zehnten Lebensjahr traten zunehmend Verhornungsstörungen der Finger- und Zehennägel auf. Ferner bildeten sich an den Hand- und Fußflächen Schwielen und Schuppung aus.

## Aktuelle Anamnese

Einweisung in eine medizinische Abteilung wegen unklarer Gewichtsabnahme um 13 kg innerhalb der letzten 3 Jahre. Konsiliarische dermatologische Vorstellung wegen Verdachts auf „Nagelpilz“-Erkrankung der Fingernägel (Feuchtberuf).

## Hautbefund

**Retikuläre Dyschromie.** An den Finger- und Zehenzwischenräumen, palmar, plantar, axillär und inguinal ausgeprägte fleckförmige, stellenweise retikuläre Hyper- und Hypopigmentierungen (Abb. 1).

Im Bereich des Halses, der oberen Thoraxapertur sowie der Schultern fleckförmige Hyperpigmentierung, teils zu größeren Flächen konfluierend.

**Atrophie und Teleangiektasien.** Nicht vorhanden.

**Leukoplakien.** Netzige Leukoplakien beidseits an der Wangenschleimhaut (Abb. 2).

**Onychodystrophie.** An allen Nägeln der Finger und Zehen Onychodystrophie, teils mit Onychoschisis (Abb. 3); teilweise nur Nagelfragmente erhalten, zum Teil Nagelverlust.

**Weitere Hautbefunde.** Palmar und plantar Hyperkeratose mit Schuppung und Hyperhidrosis, plantar gyrierte Mazeration (Keratoma sulcatum) (Abb. 4).

## Laborbefunde

Alle üblichen Laborparameter im Normbereich, insbesondere kein Anhalt für Anämie, Hämolyse oder eine sonstige hämatologische Erkrankung.

## Weitere Befunde

**Augen.** Tränenwege schwer durchgängig mit Epiphora.

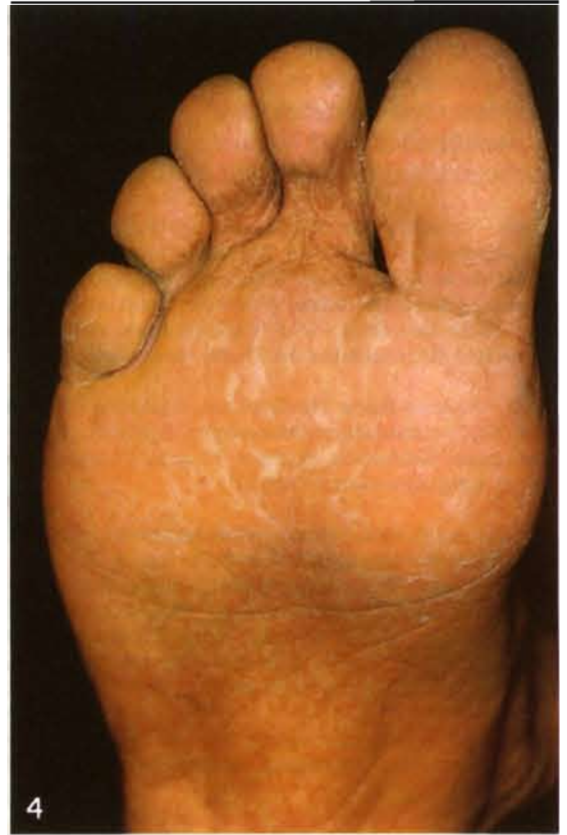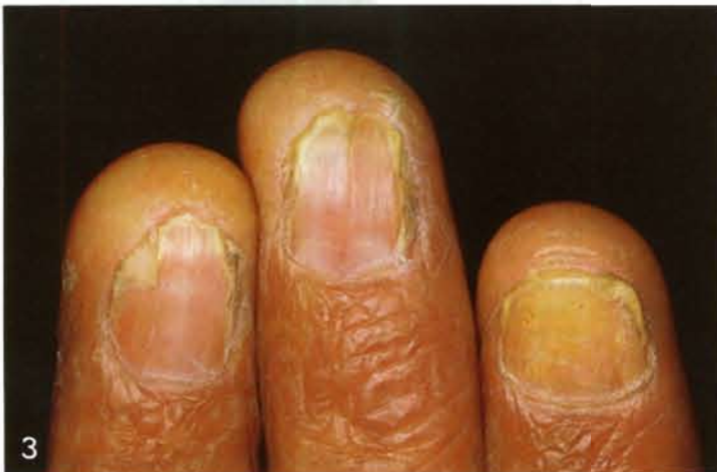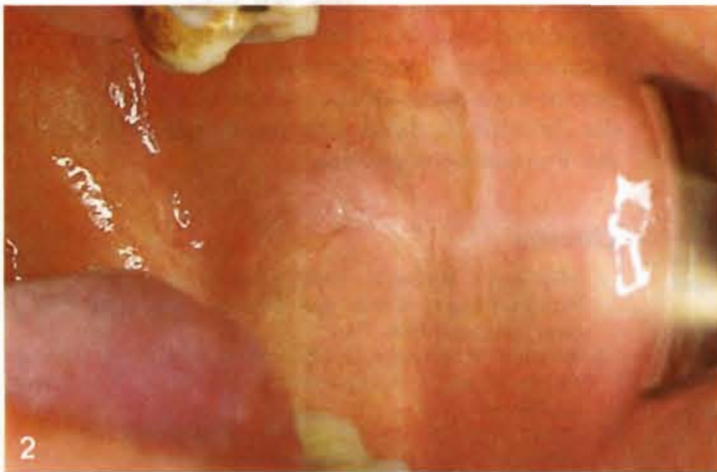


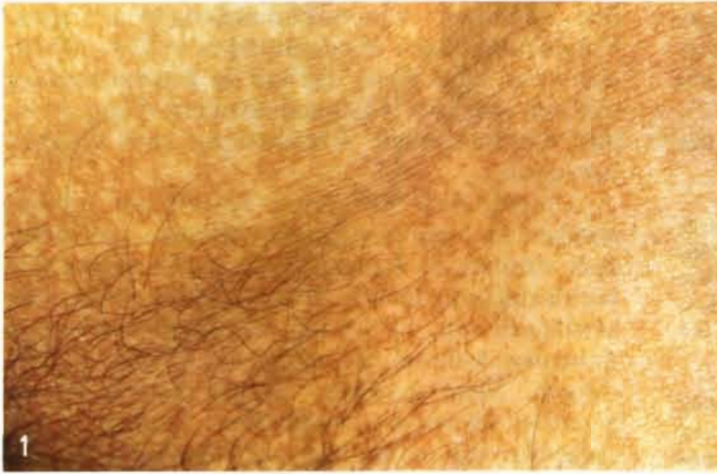Abb. 1. Reticuläre Dyschromie im Inguinalbereich

Abb. 2. Netzige Leukoplakie an der Wangenschleimhaut

Abb. 3. Onychodystrophie an den Fingernägeln

Abb. 4. Plantare Hyperkeratose mit Schuppung, Hyperhidrosis und Keratoma sulcatum

**HNO.** Nasennebenhöhlen beidseits, rechts mehr als links, transparentgemindert, mit lufthaltigen Restlumen. Chronische Sinusitis maxillaris.

**Orthopädie.** Linkskonvexe Lumbalskoliose. Alte Vorderkantenabsprengung LWK 3.

**Innere Medizin.** EKG: auf 0,1 s verkürzte PQ-Zeit mit V.a. Sinus coronarius-Zentrum.

Coloskopie: Aphthoide Läsionen im oberen Sigmabereich.

**Urologie.** Im Urogramm etwas verplumptes Nierenhohlsystem rechts, relativ große Nieren.

**Normalbefunde.** Leber, Gallenblase, Pankreas und Milz sonographisch. Magenbreipassage. Hämo occult. Röntgen Thorax, Spermogramm, EEG.

Die charakteristischen Befunde der Dyschromie, Nageldystrophie und Leukoplakie sowie die palmoplantaren Hyperkeratosen mit Hyperhidrosis führen zu der dermatologischen Diagnose Zinsser-Engman-Cole-Syndrom. Als einziges Symptom der Trias ist die Poikilodermie nicht vollständig ausgeprägt.

### Besprechung

Das Krankheitsbild der Dyskeratosis congenita wurde von Zinsser [10], Engman [5] und Cole [4]

beschrieben bzw. klassifiziert. Trotz seiner Seltenheit ist es für fast alle medizinischen Fachrichtungen interessant, da es nahezu alle Organsysteme des Menschen betreffen kann.

Beschrieben sind Veränderungen in folgenden Fachbereichen (Rodermund et al. [7]):

**Augen:** Verlegung der Tränenwege mit Epiphora, Blepharitiden, Madarosis, Ektropien, Trichiasis, Lagophthalmus, Glaskörper-/Linsen-/Hornhauttrübungen, konjunktivale Hämorrhagien, Fundusblutungen, bilaterale Optikusblässe, arteriosklerotische und cotton-wool-Veränderungen der Retina, Melanose und Häm siderose des Plexus chorioideus.

**HNO:** Angewachsene Ohr läppchen, Makrotie, Trommelfellatrophie, Pneumatisationshemmnungen, Epistaxis, Mittelohrentzündungen, Mastoiditis, Sinusitis, Rhinitis, Pharyngitis, Tonsillitis, Gehörgangsatresie.

**Knochen und Gelenke:** Osteoporose, asthenischer Bau, Brachycephalie, Dreiecksgesicht, kleine Sella turcica, Entkalkung der Zahnalveolen, Wirbelbogenspalten, rudimentäre Dornfortsätze, Wirbelsäulenverkrümmung, Gelenküberstreckbarkeit, Ankylosierung kleiner Gelenke, lange Extremitäten, Madonnenfinger, kurze Finger, Klinodaktylie, aseptische Knochennekrosen, pathologische Frakturen.

**Hämatologie:** Blutungsneigung mit Petechien oder Purpura sowie intestinalen Blutungen, aplastische Anämie, maligne Neoplasien.

**Herz und Gefäße:** Systolika, AV-Block, Linksschenkelblock, Myokardhypertrophie, Häm siderinablagerungen, diffuse Narbenbildung, Vergrößerung des linken Vorhofes, Ventrikelseptumdefekt, offenes foramen ovale, abnorme Coronarostien, fibrotische Epikardflecken.

**Respirationstrakt:** erhöhte Infektbereitschaft, fibrotische Lungendysplasie, segmentale Lungenfibrosierung, Bronchiektasen, Asthma bronchiale, pleuritische Affektionen.

**Gastrointestinaltrakt:** Hämatemesis, Teerstühle, Hypazidität, Diarrhoen, Dysphagie, Oesophagusdivertikel, -membranbildungen, -strikturen, -varizen, Enteroptose, kleines Colon, Analstenose. Lebervergrößerung, -fibrose, -cirrhose, Häm siderose. Milzvergrößerung oder -verkleinerung, Häm siderose, siderotische Knötchen.

**Urogenitalsystem:** Hämaturie, Nephritiden, Füllungsdefekte im Nierenbecken-Kelch-System, Hydronephrose, Stenosen, fleckförmige fokale Glomerulosklerose, fokale interstitielle Fibrose, Phimose, Hypospadie, Hypogenitalismus, Spermiogenesestörungen.

**Zähne:** Karies, peridontale Entzündungen, Zahnausfall, Zahnfleischbluten, mißgestaltete, unregelmäßige, fehlende Zähne, Implantationsanomalien, braune Verfärbung.

Es handelt sich um ein x-chromosomal erbliches Leiden mit achtfachem Überwiegen des männlichen Geschlechts. Als Ursache der multiplen Organveränderungen wird eine Zellteilungsstörung angenommen (Sirinavin und Trowbridge [9]; Korz et al. [6]).

Bei Patienten mit Dyskeratosis congenita wurden vermehrt Chromatidentranslokationen in Leukozyten und Fibroblasten beschrieben (Burgdorf et al. [2]; Carter et al. [3]), ferner bei der gro-

ßen Mehrheit Chromosomenanomalien, meist Fragmentierungen (Rodermund et al. [7]). Möglicherweise steht dieser Befund in Zusammenhang mit der erhöhten Malignominzidenz (Korz et al. [6]). Chromosomale Aberrationen sind dagegen untypisch.

Ursprünglich war unser Patient zur internistischen Durchuntersuchung stationär aufgenommen worden, da seinem Hausarzt die starke Gewichtsabnahme innerhalb von 3 Jahren verdächtig erschienen war. Es fanden sich auch bei unserem Patienten mehrere der möglichen Organveränderungen. Nicht gefunden werden konnte jedoch trotz der intensiven Durchuntersuchung eine Ursache für die starke Gewichtsabnahme, die zur Aufnahme geführt hatte. Zu vermuten ist allerdings, daß irgendein neoplastisches oder evtl. auch entzündliches Krankheitsbild sich entwickelt, aber derzeit noch nicht klinisch diagnostizierbar ist. Für die Zukunft ist daher eine engmaschige Kontrolle des Patienten vorgesehen.

## Literatur

1. Alkiewicz J, Pfister R (1976) Atlas der Nagelkrankheiten. Pathohistologie, Klinik und Differentialdiagnose. Schattauer, Stuttgart New York
2. Burgdorf W, Kurvink K, Cerbenka J (1977) Sister chromatid exchange in dyskeratosis congenita. *J Med Genet* 17:256-257
3. Carter DM, Pan M, Gaynor A, McGuire JS, Sibrack L (1979) Psoralen-DNA Cross-linking photoadducts in Dyskeratosis congenita. Delay in excision and promotion of sister chromatid exchange. *J Invest Dermatol* 73:97-101
4. Cole HN, Rauschkolb JE, Toomay J (1930) Dyskeratosis Congenita with pigmentation, Dystrophia unguium and Leukokeratosis oris. *Arch Dermatol Syphilol* 21:71-95
5. Engman MF (1926) A unique case of reticular pigmentation of the skin with atrophy. *Arch Dermatol Syphilol* 13:685-686
6. Korz R, Wienert V, Knechten H (1982) Dyskeratosis congenita (Zinsser-Engman-Cole-Syndrom) und Fanconi Anaemie. *Hautarzt* 33:112-114
7. Rodermund O-E, Hausmann D, Hausmann G (1979) Das Zinsser-Cole-Engman-Syndrom. Ein Beitrag zu den kongenitalen Poikilodermien, zugleich ein Beitrag zu den familiären Panzytopenien. *Z Hautkr* 54:273-286
8. Rook A (1979) Genetics in dermatology. In: Rook et al. (eds) *Textbook of dermatology*. Blackwell, Oxford London Edinburgh Melbourne
9. Sirinavin C, Trowbridge AA (1975) Dyskeratosis congenita: clinical features and genetic aspects. Report of a family and review of the literature. *J Med Genet* 12:339-354
10. Zinsser F (1910) Atrophia cutis reticularis cum pigmentatione, Dystrophia unguium et Leukoplakia oris. *Ikonogr Dermatol Fasc* 5:219-223

Eingegangen am 11. Juli 1984

Angenommen am 8. August 1984

Dr. E. Perwein  
Dr. U. Speer  
Zentralklinikum  
Klinik für Dermatologie  
und Allergologie  
Stenglinstraße  
D-8900 Augsburg